

ESTROGENOS Y OXIGENACION HIPERBARICA EN EL TRATAMIENTO DEL CANCER DE PROSTATA EN ETAPAS AVANZADAS. INFORME PRELIMINAR

Vicente Osorio-Acosta*, Alfredo Gómez-Sampera*, Rafael Castellanos-Gutiérrez**,
María Coralina Gálvez-Alvarez**, Solerme Morales-Cudello**, Boris L. García-
Delgado**.

* Servicio de Urología, ** Servicio de Oxigenación Hiperbárica
Hospital C.Q. Hermanos Ameijeiras
Ciudad de la Habana, Cuba

Publicado en Gaceta Medica 1990; 1(1):88-92.

Recibido: 12 de julio de 2001 - Insertado: 22-Julio de 2001 - Actualizado: 3 de septiembre 2001

RESUMEN

El Adenocarcinoma Prostático constituye el tumor maligno de mayor incidencia y prevalencia en los hombres de más de 60 años en la actualidad y su tratamiento específico, la terapia hormonal, va perdiendo gradualmente su efectividad después de largos períodos de administración. La Oxigenación Hiperbárica (OHB), es un método terapéutico que ha mostrado tener un positivo efecto en la rehabilitación de receptores y mediadores hormonales. Decidimos seleccionar un grupo de 40 pacientes con diagnóstico de Adenocarcinoma de Próstata en etapas avanzadas a los que se les administraron estrógenos sintéticos (Cytonal) a razón de 1 g diario durante 10 días y un protocolo de OHB, 1 sesión diaria a régimen de presión de 2 ATA durante 50 minutos de isopresión, simultáneamente. En todos los casos se trataba de pacientes que habían recibido ciclos repetidos de terapia hormonal convencional, sin lograrse mejoría sintomatológica. Resultados: Se obtuvo una rápida reducción del número de metástasis óseas en el 75% de los casos, 24 permanecían vivos con un promedio de 17,9 meses de vida y una supervivencia del 40% a los 36 meses. Síntomas como el dolor, la limitación a los movimientos reportaron mejoría en el 92,5% de los casos después de la primera semana de tratamiento, una mejoría notable de la calidad de vida de estos pacientes.

ABSTRACT

The Prostate Adenocarcinoma is today the most comun malign tumor and have a high incidence and prevalence in the male population over 60 years old,

however, the specific treatment, hormone therapy, lost gradually its effect after a long period of administration. Hyperbaric Oxigenation (HBO) is an specific treatment that showed advantages amongst which are the increase of sensibility or rehabilitation of the hormonal mediator and receptors. In our study we selected 40 patients with Prostate Carcinoma in advanced stages and administered synthetic estrogens (Cytonal) 1 g per day for 10 days and HBO, one session per day, 2 absolute atmosphere of pure oxygen were administered at the same time. In all patients the hormone therapy failed after some treatments, without improvement. Results: A quickly reduction of the number of bone metastasis in 75% patients, 24 were alives with an spectative of life of 17,9 months and 40% survive beyond 36 months. Recovery of pain and motor limitation was report in 92,5% after the first week of treatment and there was an improvement in life quality.

INTRODUCCION

El Adenocarcinoma de Próstata constituye en el momento actual, el tumor maligno de mayor incidencia y prevalencia en los hombres de más de 60 años, siendo a su vez la segunda causa de muerte por tumores malignos en este grupo poblacional, con variaciones suficientes de acuerdo a la raza y niveles de desarrollo de los distintos países (1-3). En Cuba ha mostrado incrementos mantenidos en las tasas de mortalidad y en la actualidad constituye la segunda causa de muerte por cáncer, después de la neoplasia de pulmón.

Grandes avances se han logrado en el diagnóstico y tratamiento del cáncer de próstata; a pesar de ello, su mortalidad continua en ascenso (1,2), por lo que se han empleado nuevas drogas que sin embargo, los estudios experimentales disponibles demuestran que no son más efectivas que el clásico tratamiento hormonal empleado por Huggins y Hodges en 1941. (4,5)

Pero el gran problema del tratamiento hormonal es su escasa efectividad después de largos períodos de administración, por lo que actualmente se buscan incesantemente nuevas formas terapéuticas para esta enfermedad, sobre todo en sus etapas avanzadas, con la finalidad de lograr una mayor supervivencia y una mejoría en la calidad de vida de estos enfermos. (6-10)

La Oxigenación Hiperbárica (OHB) es una modalidad terapéutica que ha mostrado valor como tratamiento adyuvante en numerosas afecciones (11-3), por lo que la finalidad antes enunciada pudiese lograrse con la administración conjunta de estrógenos y OHB, debido a algunas de las reconocidas acciones de esta terapéutica, tales como (14-6) :

- Aumento de la PO₂ en la sangre y los tejidos.
- Aumenta la sensibilidad de los mediadores y receptores hormonales sexuales.
- Modulador de la osteogénesis por un incremento de la actividad osteoclástica-osteoblástica.
- Favorece la acción directa de los radicales libres de oxígeno sobre las células tumorales.

MATERIAL Y METODO

Se seleccionaron 40 pacientes con diagnóstico de Adenocarcinoma de Próstata histológicamente comprobado, en etapas avanzadas y con manifestaciones clínicas de

dolor, toma del estado general y limitaciones para los movimientos. En todos los casos se trataba de pacientes que habían recibido ciclos repetidos de terapia hormonal convencional, sin lograrse mejoría sintomatológica.

El esquema terapéutico utilizado fue:

- Estrógeno sintético, Disfosfato de Dietil-dióxi-estilbeno (Cytonal), en administración endovenosa de 1g diario diluido en 500 ml de glucosa al 5% durante 10 días.
- Oxigenación Hiperbárica, 60 minutos de isopresión a 2 atmósferas absolutas (ATA) en una cámara monoplasa OKA-MT, inmediatamente después del Cytonal.
- Se realizaron controles mensuales del tratamiento.

RESULTADOS

De los 60 pacientes tratados, 13 no toleraron o abandonaron el tratamiento y otros 7 no acudieron a los controles, por lo que el análisis de los resultados se basa en los 40 pacientes restantes (Tablas 1 y 2).

Toma del estado general.

26 de los pacientes tratados presentaban toma del estado general en mayor o menor grado. 22 de ellos presentaron mejoría notable después del tratamiento y en 4 no se encontró mejoría alguna.

Dolor.

Todos los pacientes tenían dolor osteo-articular de intensidad variable. 37 de ellos manifestaron mejoría inmediatamente después del tratamiento, llegando prácticamente a la desaparición del dolor.

Limitación de movimientos.

36 pacientes presentaban limitación en los movimientos de una o varias articulaciones. Los 36 recuperaron la movilidad. Los pacientes en etapas terminales pudieron levantarse y caminar, otros recuperaron la movilidad en sus miembros inferiores, caminando posteriormente. El resto recuperó los movimientos afectados, incorporándose a sus labores habituales e incluso a planes de ejercicios físicos y de rehabilitación que se realiza en nuestro país para las personas de la tercera edad en las unidades básicas de salud.

Perdida de peso.

28 de los 40 pacientes refirieron pérdida de peso, pero solamente 10 recuperó su peso anterior.

Disuria.

Solamente 24 pacientes presentaban trastornos urinarios, pero 18 de ellos (75%) refirieron notable mejoría. Varios estaban con sonda vesical permanente recuperando la micción normal después del tratamiento.

Fosfatasas.

Las cifras de Fosfatasa Acida se redujeron después del tratamiento en 12 de los 19 pacientes, mientras que la alcalina y la prostática específica disminuyeron en 10 respectivamente.

Gammagrafía ósea.

Este estudio se realizó en 35 pacientes, demostrándose en todos captación variable del radiofármaco en lesiones óseas metastásicas.

El estudio control realizado entre 10 y 15 días después de finalizado el tratamiento, demostró una disminución de las zonas de captación y de intensidad de la misma en 25 pacientes (75%), mientras que en 8 (25%) no hubo reducción de la captación radioisotópica.

Al finalizar la investigación 16 pacientes habían fallecido, con un promedio de supervivencia de 10,3 meses y 24 permanecían vivos con un promedio de 17,9 meses de vida (Tabla 3).

De ellos, al analizar su estadio clínico de sobrevivida (Tabla 4), 2 presentaban una regresión parcial, 18 se mantenían estables en su enfermedad y 4 mostraban signos de progresión de la enfermedad.

La curva de sobrevivida (Gráfico) demuestra una supervivencia del 40% a los 36 meses.

Por los resultados obtenidos hasta ahora en este informe preliminar, ha podido observarse que, en los pacientes con cáncer de próstata en etapas avanzadas tratados con OHB y Estrógenos, se logra una mejoría notable en la calidad de vida y en la supervivencia a los 36 meses ligeramente superior a los reportados con otras formas de tratamiento

Por otro lado, una nula respuesta se observó en aquellos casos con metástasis visceral donde no hubo modificación de las manifestaciones clínicas post-tratamiento combinado.

TABLA No.1

Evolución de los síntomas clínicos. n = 40

Síntomas	No. Pacientes	Mejorados	No mejorados
Toma del estado general.	26 (65)	22 (84)	4 (16)
Dolor	40 (100)	37 (92)	3 (8)
Limitación a los movimientos	36 (85)	34 (94)	2 (6)
Pérdida de peso.	28 (68)	19 (68)	9 (32)
Disuria	24 (57)	18 (75)	6 (25)

TABLA No. 2

Evolución de los estudios realizados. n = 40

Indicador	No. de casos	Disminuyó	Aumentó
Fosfatasa alcalina	19 (50)	10	9
Fosfatasa ácida.	19 (50)	12	7
Fosfatasa prostática	19 (50)	10	9
Metástasis óseas (Ggf)	33 (87)	25	8

TABLA No. 3

Supervivencia de pacientes. n = 40

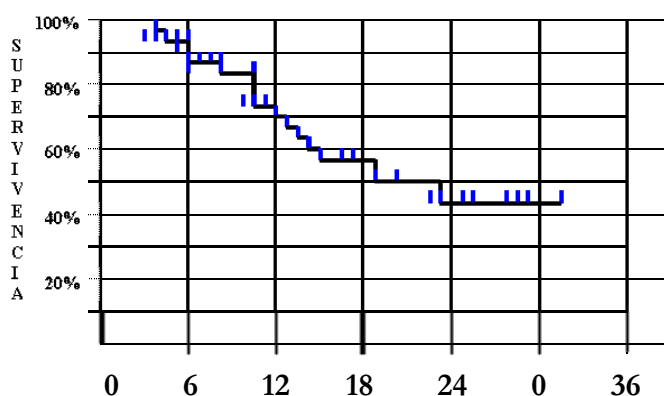
Tiempo (en meses).	Fallecidos n = 16	Vivos n = 24
Mínimo	3	8
Máximo	24	32
Promedio	10,3	17,9

TABLA No. 4

Estadio clínico de supervivencia n = 24 .

Estado evolutivo	No. de pacientes.	%
Regresión parcial	2	8,4
Estables	18	75,0
Progresión	4	16,6
Total	24	100

Gráfico de supervivencia.



Período de seguimiento (meses)

CONCLUSIONES

La OHB en combinación con los Estrógenos son una terapia útil en el tratamiento del Adenocarcinoma Prostática en etapas avanzadas, habiéndose obtenido resultados significativos al compararlos con el grupo que recibió sólo Estrogenoterapia.

En la evolución clínica hubo cambios altamente significativos, favorables a la combinación Estrógenos + OHB. En más del 90% de los pacientes hubo alivio del dolor y mejoría de los movimientos.

Marcada mejoría de la Fosfatasa Ácida, Alcalina y Prostática específica con la combinación de Estrogenoterapia + OHB.

La evolución de parámetros como la Eritrosedimentación y las radiografías no mostraron diferencias significativas a favor de ninguno de los dos grupos.

La evolución Gammagráfica fue significativamente favorable en el grupo que recibió Estrógenos + OHB. Hubo una rápida reducción, en un 80% de los casos, del número de metástasis óseas.

Adicionalmente observamos una nula respuesta en aquellos casos que presentaban metástasis visceral.

La calidad de vida mejoró en la mayoría de los pacientes tratados.

ADDENDUM

En un corte posterior que abarcaba desde el año 1988 hasta 1993 encontramos los siguientes resultados.

- Número de pacientes: 147.
- Concluyeron tratamiento: 121 (82%).
- No concluyeron: 26 (18%).

Resultados generales:

INDICADOR MEJORÍA	%
Estado general	80
Dolor	90
Movimientos	100
Perdida de peso	35
Síntomas urinarios	60
Valores de Fosfatasas	80
Gammagrafía Ósea	78

BIBLIOGRAFIA

1. W.H.O. World Health Annual Statistic. 1994, 1978, 1980. Geneva. Switzerland.
2. Kraus D. J. Lilien O.M. Carcinoma of prostate: the benign killer. J. Urol. 113: 820, 1975.
3. Jewett H. J. Prostatic Cancer: a personal view of the problem. J. Urol. 131: 845, 1984.
4. De Vooght J. H. and Soloway M. S.; Prostate Cancer: new treatment modalities. Hoecht Medication Update, 1985.
5. Garnick M. B. et al: Leuprolida versus Diethyl-estilbestrol for metastatic prostate cancer. New Engl J Med 311: 1281, 1984.
6. Klosterhalfen H.: Treatment of prostate carcinoma in advanced stages. Schering A. G. Berlin., R.F.A. 1983.
7. New concepts in the management of prostate cancer. Satellite Symposium. XXI Congress of International Society of Urology. Buenos Aires, Argentina, 1988. Tyrrell C. J.: Review of "Zoladex" Phase II data in prostate cancer and a randomized study comparing "Zoladex" with orchiectomy. Report of a randomized trial comparing "Zoladex" with DES (3mg/day) in advanced prostate cancer. Blackledge, G. R.
8. Tyrrell C. J.: Review of "Zoladex" Phase II data in prostate cancer and a randomized study comparing "Zoladex" with orchiectomy
9. Report of a randomized trial comparing "Zoladex" with DES (3mg/day) in advanced prostate cancer. Blackledge, G. R.
10. Labrie, F. et al: Benefits of combination therapy with Flutamide in patients relapsing after castration. Br J of Urol 61: 341, 1988.
11. Mueller-Kliester W. et al: Tumor oxygenation under normobaric and hyperbaric conditions. Br J Radiol 56: 559, Aug 1983.
12. Darialov, S. L. et al: Use of antitumor preparations under hyperbaric oxygenation in ovarian cancer. Akush Ginekol 12: 34, Dec. 1979.
13. Dische S.: The hyperbaric oxygenation chamber in the radiotherapy of carcinoma of uterine cervix. Br J Radiol 47: 99, Feb 1974.
14. Belakov L. N. et al: Clinical use of hyperbaric oxygenation. Sov Med 2: 70, 1981.
15. Myers R. A. et al: Hyperbaric oxygenation use. Update. 1984. Post-grad Med 76: 83, Oct 1984.
16. Code T. S. et al: Hyperbaric oxygen and radiotherapy: a medical research council trial in carcinoma of the bladder. Br J Radiol 51: 876, 1988.

Dirección para correspondencia:

Dr.Dr. Rafael Castellanos Gutiérrez
Jefe del Servicio de OHB
Hospital C.Q: "Hermanos Ameijeiras"
San Lázaro 701
Centro Habana
Ciudad de la Habana
Cuba, CP:10300
Tel. (+537) 77-6077 - FAX: (+537) 33-5036 - E-Mail: ohiper@hha.sld.cu

Este documento procede de la REVISTA VIRTUAL DE MEDICINA HIPERBARICA editada por CRIS-UTH (Barcelona) y el CCCMH de España. Las teorías y opiniones expresadas en este artículo pertenecen a sus autores y no necesariamente representan la opinión formal del comité de redacción ni establecen una postura oficial de la REVISTA. Cualquier copia o difusión de este artículo debe citar la filiación completa de los autores, su procedencia y el enlace completo : <http://www.CCCMH.com/REVISTA-OHB/Revista-OHB.htm>.

